Хибхенов Лопсондоржо Владимирович, Замьянов Игорь Дашеевич

ПРЕДСТАТЕЛЬНАЯ ЖЕЛЕЗА ЯКА В ПРЕНАТАЛЬНЫЙ И ПОСТНАТАЛЬНЫЙ ПЕРИОД ОНТОГЕНЕЗА

Адрес статьи: www.gramota.net/materials/1/2011/11/27.html

Статья опубликована в авторской редакции и отражает точку зрения автора(ов) по рассматриваемому вопросу.

Источник

Альманах современной науки и образования

Тамбов: Грамота, 2011. № 11 (54). С. 83-87. ISSN 1993-5552.

Адрес журнала: www.gramota.net/editions/1.html

Содержание данного номера журнала: www.gramota.net/materials/1/2011/11/

© Издательство "Грамота"

Информация о возможности публикации статей в журнале размещена на Интернет сайте издательства: www.gramota.net

Вопросы, связанные с публикациями научных материалов, редакция просит направлять на адрес: almanac@gramota.net

Собственная пластинка концевых отделов состоит их соединительнотканных клеток и волокон.

Выводные протоки выстланы столбчатым эпителием. Его высота составила 19,7±0,60 мкм. Ядра эпителиоцитовокруглой и овальной форм с крупными глыбками хроматина. Они расположены в базальной части клеток. Паренхима железы хорошо развита.

У быков яка в пятилетнем возрасте эпителий концевых отделов пузырьковидных желез псевдомногослойный. Высота эпителия концевых отделов составляет 18,3±0,60 мкм. Ядра столбчатых эпителиоцитов округлой и овальной формы, содержащие хроматин в виде глыбок. Хроматин в виде глыбок равномерно распределен по всей кариоплазме ядер. Базальные эпителиоциты не достигают свободной поверхности эпителия, а их ядра округлой и овальной формы.

Слизистая выводных протоков покрыта столбчатыми эпителиоцитами, среди которых встречаются базальные клетки. Ядра столбчатых эпителиоцитов округлой и овальной форм, хроматин в виде глыбок, равномерно распределенных по ядру. Ядра базальных клеток округлой и овальной формы с крупноглыбчатым хроматином. Высота эпителия выводных протоков составляет 17,1 ±0,60 мкм. В просвете протока находится секрет.

В Табл. 1 показана динамика роста эпителия выводных протоков и концевых отделов пузырьковидной железы.

Таблица 1. *Высота эпителия концевых отделов и выводных протоков пузырьковидной железы*

Возраст животных	Высота эпителия концевых отделов, мкм		Высота эпителия выводных протоков, мкм	
	M±m	P	M±m	P
Новорожденный	20,0±0,4		13,6±0,4	
1 год	17,2±0,4	P<0,05	15,4±0,4	P<0,05
2 года	8,7±0,4	P<0,001	9,8±0,2	P<0,001
3 года	18,8±0,5	P<0,001	19,7±0,6	P<0,001
5 лет	18,3±0,6	P<0,05	17,1±0,6	P<0,05

Выводы

1. У плодов двухмесячного возраста начинается дифференцировка тканей пузырьковидных желез.
2. В трехмесячном возрасте в соединительнотканной капсуле появляются миоциты. Из эпителиальных тяжей формируются трубочки, которые выстланы столбчатыми эпителиоцитами.
3. У новорожденных яков, пузырьковидная железа дольчатая, эпителий концевых отделов псевдомногослойный.
4. С двухлетнего возраста паренхима железы начинает преобладать над стромой.
5. У трех- и пятилетних самцов высота эпителия концевых отделов и выводных протоков достигает своих максимальных показателей.

Список литературы

1. **Попов А. П.** Гистоморфологические и гистохимические показатели придаточных половых желез быков в онтогенезе: автореф. дисс. ... канд. вет. наук. Улан-Удэ, 1981. 20 с.
2. **Сапунов А. Ф.** Гистоморфологические и гистохимические показатели придаточных половых желез баранов в онтогенезе: автореф. дисс. ... канд. вет. наук. Омск, 1989. 24 с.
3. **Сикорский А.** Макроскопическое строение бульбоуретральных желез человека // Архив АГЭ. 1977. Т. 72. Вып. 1. С. 27-31.
4. **Симоненко В. И., Щетинский И. М.** Влияние гиподинамии на морфофункциональную характеристику семенника и придаточных половых желез баранов // Совершенствование мер борьбы с болезнями мелкого и крупного рогатого скота. Харьков, 1983. С. 66-68.

УДК 636.293:612.44

Лопсондоржо Владимирович Хибхенов
Бурятская государственная сельскохозяйственная академия им. В. Р. Филиппова

Игорь Дашеевич Замьянов
Управление Россельхознадзора по Республике Саха (Якутия)

ПРЕДСТАТЕЛЬНАЯ ЖЕЛЕЗА ЯКА В ПРЕНАТАЛЬНЫЙ И ПОСТНАТАЛЬНЫЙ ПЕРИОД ОНТОГЕНЕЗА©

Яки приспособлены к существованию в суровых условиях высокогорья, по своим хозяйственным и биологическим свойствам они заметно превосходят все остальные виды сельскохозяйственных животных. Яки

© Хибхенов Л. В., Замьянов И. Д., 2011

круглый год находятся на естественных пастбищах, не требуют дополнительной заготовки кормов, специальных помещений для содержания и особого ухода. Разведение яков - весьма выгодное и рентабельное дело.

Материал и методы исследований. Материалом для исследования служила предстательная железа от плодов 3, 4 и 5 месячного возраста, новорожденных, 12 месячных, 2, 3 и 5 летних самцов домашних яков, разводимых в хозяйствах Окинского района Республики Бурятия.

Материал от плодов был получен на Култукском мясокомбинате. Исследуемые органы от новорожденных, 12 месячных, 2, 3 и 5 летних животных был получен непосредственно в хозяйствах Окинского района Республики Бурятия.

Весь полученный материал фиксировали в 10% растворе нейтрального формалина, исследуемые органы обрабатывали общепринятыми гистологическими методами. На полученных препаратах проводили цитометрию винтовым окуляр-микрометром с точностью до 0,01 мкм.

Результаты исследований. У плодов трехмесячного возраста паренхима предстательной железы представлена эпителиальными тяжами, берущими свое начало от эпидермальной выстилки мочеполового канала (Рис. 1). Между эпителиальными тяжами простирается соединительная ткань.

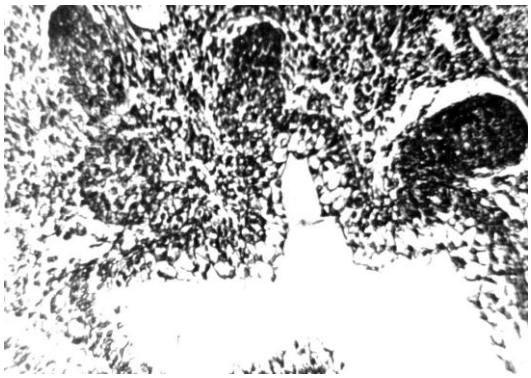

Рис. 1. *Предстательная железа 3 месячных плодов (гематоксилин-эозин, об. 20, ок. 7)*

В возрасте четырех месяцев у плодов обнаруживаются пристенная и застенная части предстательной железы. Пристенная часть предстательной железы состоит из эпителиальных тяжей и железистых трубочек на различных стадиях образования. Железистые трубочки со сформированными просветами выстланы недифференцированными эпителиальными клетками, расположенными в несколько слоев. В просвете железистых трубочек видны ядра клеток округлой и овальной формы. Высота недифференцированного многослойного эпителия составляет 24,1±1,00 мкм. Вокруг тяжей и железистых трубочек расположены соединительнотканные клетки и волокна (Рис. 2), в строме железы много кровеносных сосудов.

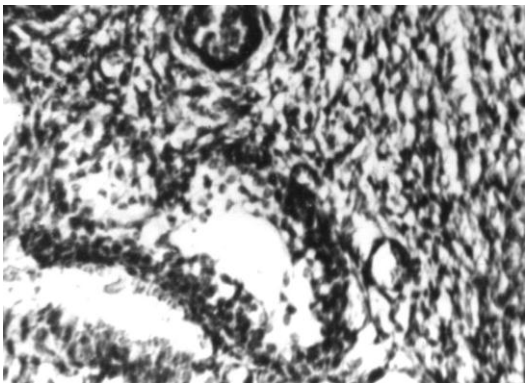

Рис. 2. *Предстательная железа 4-месячных плодов (гематоксилин-эозин, об. 20, ок. 7)*

Застенная часть предстательной железы заключена в соединительнотканную капсулу, содержащую миоциты. Под капсулой расположена формирующаяся мышечная ткань, составляющая основу стромы застенной части железы. Паренхима железы представлена эпителиальными тяжами и формирующимися железистыми трубочками. Сформированные трубочки выстланы недифференцированным многослойным эпителием.

У плодов в пятимесячном возрасте пристенная часть предстательной железы находится под слизистой оболочкой мочеполового канала и представлена эпителиальными тяжами и железистыми трубочками, отходящими от мочеполового канала, которые расположены по всему периметру уретры (Рис. 3). Железистые трубочки выстланы недифференцированными эпителиальными клетками, которые начинают принимать

вертикальную анизоморфность. Высота эпителия составляет 24,6±0,70 мкм. Между эпителиальными тяжами и железистыми трубочками располагается соединительная ткань, в которой видны кровеносные сосуды.

В застенной части железы мышечная оболочка более развита, чем в предыдущем возрасте. На поперечных срезах ядра миоцитов округлой и овальной форм, а на продольных срезах - палочковидные и веретеновидные. Паренхима железы представлена эпителиальными тяжами, состоящими из недифференцированных клеток и железистых трубочек на различных стадиях формирования. Железистые трубочки выстланы многослойным недифференцированным эпителием. В строме железы расположены кровеносные сосуды.

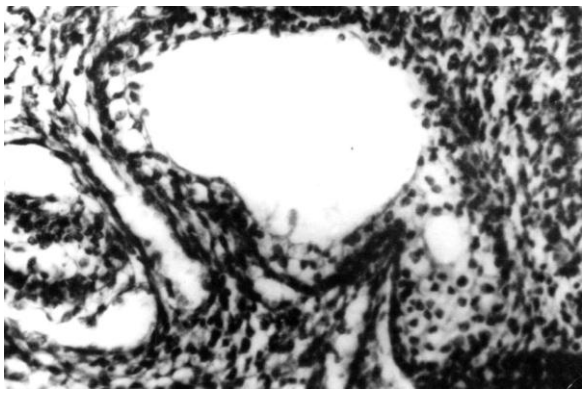

Рис. 3. *Предстательная железа 5-месячных плодов (гематоксилин-эозин, об. 20, ок. 7)*

У новорожденных яков пристенная часть предстательной железы находится под слизистой оболочкой мочеполового канала в виде пакетиков по всему периметру мочеполового канала. Они представлены концевыми отделами, выводными протоками и железистыми трубочками на различных стадиях формирования. Концевые отделы выстланы простым столбчатым эпителием, высота которого составляет 9,3±0,20 мкм. Ядра эпителиоцитов овальной и палочковидной форм, которые расположены в центральных и апикальных частях цитоплазмы клеток. Базальная мембрана концевых отделов слабо выражена, в просвете концевых отделов виден секрет. Эпителий выводных отделов в одних участках кубический, в других - столбчатый, высота которого равна 9,1±0,20 мкм. В просвете выводных протоков тоже виден секрет. Концевые отделы и протоки окружены соединительнотканными клетками и волокнами, которые формируют собственную пластинку. Между концевыми отделами, выводными протоками и железистыми трубочками расположена соединительная ткань.

Застенная часть предстательной железы заключена в мышечную оболочку с небольшим содержанием соединительной ткани, делящие ее на дольки, железа у новорожденных животных еще не полностью морфологически сформирована. В ней видны эпителиальные тяжи и железистые трубочки на различных стадиях формирования. Они выстланы многослойным недифференцированным эпителием. Сформированные концевые отделы покрыты однослойным столбчатым эпителием, высота которого составляет 9,4±0,20 мкм. Ядра эпителиоцитов в основном овальной формы и сгруппированы по длинной оси клетки. Встречаются ядра округлой формы, которые лежат в базальной части клеток (Рис. 4). Выводные протоки железы покрыты плоским эпителием, переходящим в кубический. Ядра кубических клеток округлые, плоских клеток - палочковидные. Высота эпителия выводных протоков составляет 8,5±0,20 мкм.

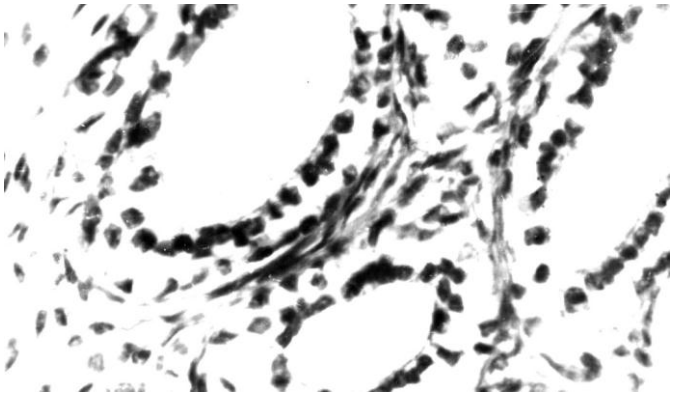

Рис. 4. *Предстательная железа новорожденного яка (гематоксилин-эозин, об. 20, ок. 7)*

У животных в возрасте одного года дольки пристенной части предстательной железы окружены соединительной тканью, содержащей миоциты. В одних концевых отделах эпителий кубический, а в других - столбчатый. Ядра кубических клеток округлые, а ядра столбчатых - овальной формы и расположены по всей длине клетки. Высота эпителия составляет 10,5±0,20 мкм. Выводные протоки выстланы в одних участках кубиче-

скими, а в других - плоскими эпителиоцитами. Высота эпителия выводных протоков равна 9,4±0,30 мкм. Ядра кубических эпителиоцитов округлые, а плоских - палочковидные с крупноглыбчатым хроматином.

Застенная часть железы дольчатая, дольки представлены концевыми отделами и выводными протоками. Концевые отделы железы покрыты столбчатыми эпителиоцитами, а другие - кубическими. Ядра эпителиоцитов овальной формы, встречаются ядра округлой формы, содержащие хроматин в виде глыбок. Ядра в основном располагаются в базальной части клеток. Эпителий выводных протоков железы представлен плоским эпителием, который переходит в кубический. Высота эпителия составляет 9,8±0,30 мкм. Собственная пластинка концевых отделов и выводных протоков желез сформирована из соединительнотканных клеток и волокон.

У быков яка в возрасте двух лет в одних концевых отделах пристенной части железы эпителий столбчатый, в других - кубический. Высота эпителия в среднем равна 7,4±0,20 мкм. Встречаются базальные эпителиоциты, которые не достигают свободной поверхности эпителия. Ядра базальных клеток округлой и овальной форм с крупноглыбчатым хроматином. Эпителий выводных протоков кубический, его высота составляет 9,3±0,10 мкм. Между кубическими эпителиоцитами расположены базальные клетки с ядрами овальной формы. Концевые отделы застенной части железы окружены соединительнотканными клетками и волокнами, которые формируют собственную пластинку концевых отделов. Ядра клеток палочковидной и веретеновидной форм. Базальная мембрана концевых отделов выражена. Последние выстланы кубическим эпителием, переходящий в столбчатый. Ядра кубических клеток округлой формы, а столбчатых - овальной и занимают почти всю длину клетки. Встречаются базальные эпителиоциты, ядра которых овальной формы (Рис. 5). Высота эпителия концевых отделов составляет 7,8±0,20 мкм. Слизистая оболочка выводных протоков покрыта кубическим эпителием, высота которого равна 8,0±0,20 мкм. Ядра клеток округлой формы с глыбками хроматина.

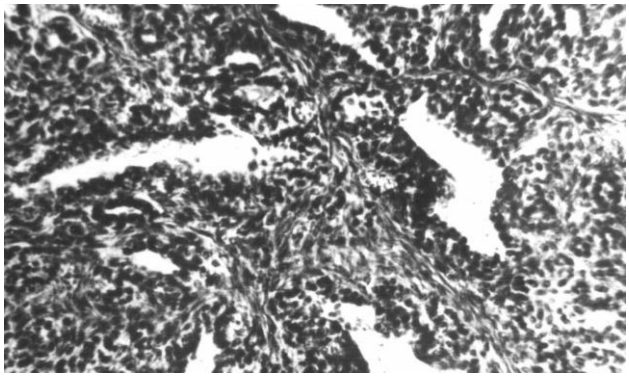

Рис. 5. *Предстательная железа 2 летнего быка яка (Ван Гизон, об. 20, ок. 7)*

У трехлетних быков яка дольки пристенной части предстательной железы в виде пакетиков расположены по всему периметру под слизистой оболочкой мочеполового канала. Между пакетиками проходит соединительная ткань с небольшим количеством миоцитов. Эпителий концевых отделов простой столбчатый, ядра его с крупноглыбчатым хроматином располагаются в базальной части клеток. Высота эпителия концевых отделов составляет 9,0±0,20 мкм. Выводные протоки железы выстланы кубическим эпителием, высота которого равна 8,8±0,20 мкм. Ядра клеток округлой формы с крупноглыбчатым хроматином.

Концевые отделы застенной части железы различной формы и размеров. Эпителий концевых отделов столбчатый, его высота составляет 8,7±0,30 мкм. Ядра столбчатых эпителиоцитов округлой и овальной формы располагаются в основном в базальной части клеток (Рис. 6). Выводные протоки железы выстланы низкостолбчатым эпителием, ядра которого содержат крупноглыбчатый хроматин и расположены в основном в центральной части клеток. Высота эпителия равна 8,3±0,20 мкм.

В пятилетнем возрасте у быков яка между дольками пристенной части предстательной железы проходят тонкие соединительнотканные прослойки (Рис. 7). Собственная пластинка концевых отделов построена из соединительнотканных клеток и волокон. Эпителий концевых отделов железы представлен столбчатыми эпителиоцитами, ядра которых округлой и овальной формы с глыбками хроматина расположены в центральных и апикальных частях клеток. Также видны концевые отделы, выстланные кубическими эпителиоцитами. Высота эпителия концевых отделов составляет 9,6±0,30 мкм.

Выводные протоки выстланы кубическим эпителием, переходящим в столбчатый. Ядра клеток последнего овальной формы и располагаются почти по всей длине клетки, а ядра кубического - округлой формы, содержат крупноглыбчатый хроматин. Высота эпителия выводных протоков составляет 9,8±0,20 мкм.

Эпителий концевых отделов, застенной части предстательной железы, столбчатый, ядра его клеток округлой и овальной формы. Округлые ядра расположены в базальной части клеток, а овальные - почти по всей длине клеток. Между столбчатыми эпителиоцитами встречаются базальные клетки, ядра которых овальной формы. Высота эпителия составляет 9,0±0,20 мкм. Выводные протоки покрыты кубическим эпителием, высота которого равна 6,7±0,20 мкм. Ядра эпителиоцитов округлой формы с крупноглыбчатым хроматином.

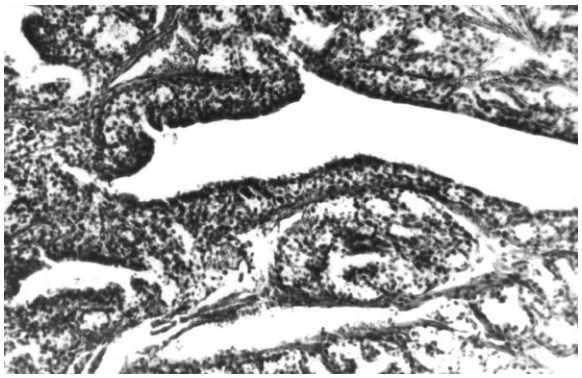

Рис. 6. *Предстательная железа 3 летнего быка яка (Ван Гизон, об. 8, ок. 7)*

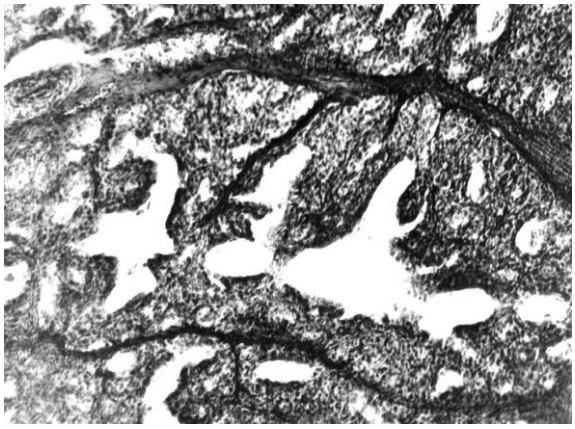

Рис. 7. *Предстательная железа 5 летнего быка яка (Ван Гизон, об. 8, ок. 7)*

Заключение

В результате наших исследований установлено, что у плодов в трехмесячном возрасте начинается гистологическая дифференцировка тканей предстательной железы. Паренхима железы представлена эпителиальными тяжами, берущими свое начало от слизистой мочеполового канала. Железа состоит из пристенной и застенной частей. Паренхима железы состоит из эпителиальных тяжей и формирующихся железистых трубочек.

У четырех и пятимесячных плодов паренхима железы также представлена эпителиальными тяжами и железистыми трубочками, которые выстланы недифференцированным многослойным эпителием.

У новорожденных яков в предстательной железе наряду со сформированными концевыми отделами и выводными протоками видны железистые трубочки на различных стадиях формирования.

У годовалых самцов предстательная железа морфологически сформирована. Пристенная часть расположена под слизистой оболочкой мочеполового канала, в виде пакетиков по всему периметру уретры.

У быков яка в возрасте двух лет среди эпителия концевых отделов железы появляются базальные клетки. В этом возрасте отмечается уменьшение высоты эпителия концевых отделов и выводных протоков в пристенной и застенной частях железы.

В трехлетнем возрасте у быков яка высота эпителия концевых отделов пристенной части увеличивается. Эпителий концевых отделов застенной части и выводных протоков увеличивается.

В возрасте 5 лет эпителий выводных протоков пристенной части увеличивается, а застенной части наоборот уменьшается.

Список литературы

1. **Минцева Л. А.** Возрастные изменения гистологической структуры предстательной железы хряка в пубертатном периоде // Материалы 45 научной конференции. М., 1970. С. 176.
2. **Попов А. П.** Морфология и углеводы предстательной железы быков // Болезни с.-х. животных в Забайкалье и на Дальнем Востоке. Благовещенск, 1980. С. 72-77.
3. **Триантафилиди С. К.** О возрастной морфологии предстательной железы человека // Труды 8-й научной конференции по возрастной физиологии и биохимии. М., 1971. Ч. 2. С. 283-287.
4. **Троценко Б. В.** Анализ морфофункциональных характеристик предстательной железы человека в онтогенезе // Труды Крымского мед. ин-та. 1978. Т. 75. С. 84-90.